



ÜREME TIBBİ
CERRAHİ EĞİTİM
ARAŞTIRMA VE UYGULAMA
VAKFI

III. TEORİK VE PRATİK UYGULAMALI
HİSTEROSKOPI & LAPAROSKOPI KURSU
21 – 22 ŞUBAT 2015
Yer: Ankara Üniversitesi Tıp Fakültesi 50. Yıl Anfisi – Dikimevi / ANKARA

Ektopik Gebelik Laparoskopik Tedavi

Prof Dr Bülent Gülekli
Dokuz Eylül Üniversitesi Tıp Fakültesi
Kadın Hastalıkları ve Doğum A.B.D.

Ektopik gebelik - riskler

- Hayatı tehdit eden hemoraji
 - İnfertilite riski artar
 - Rekurrent ektopik gebelik riski artar

 - Sensitiv serum β -hCG
 - TV-USG
- } Erken tanı: cerrahisiz tedavi

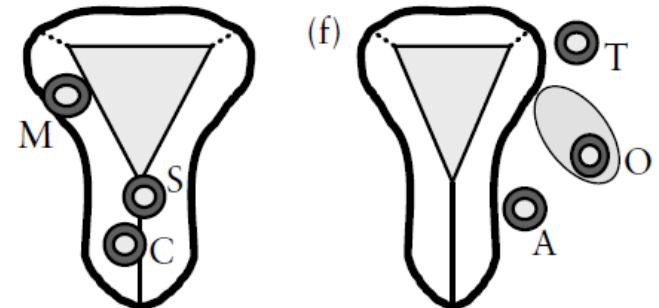
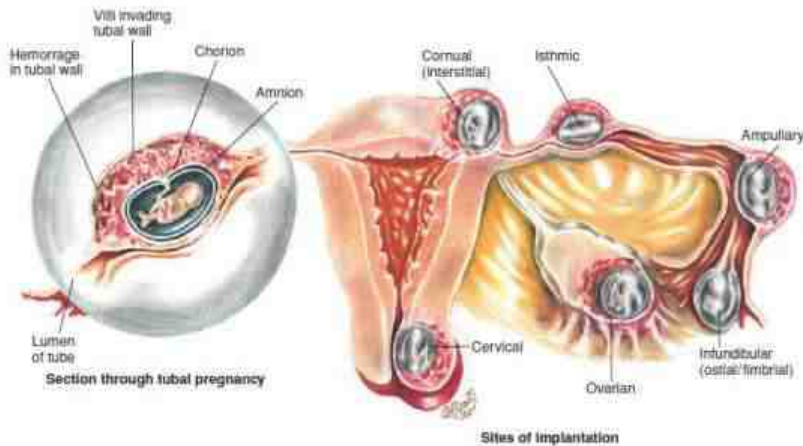
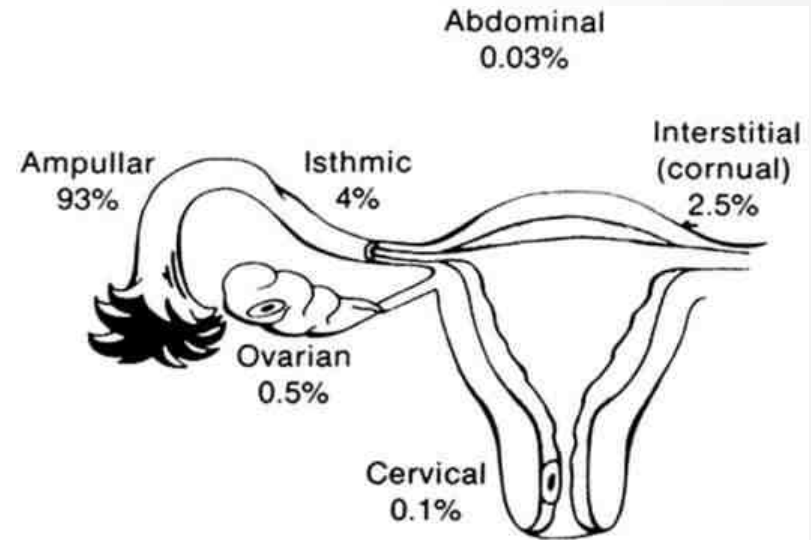
Ektopik Gebelik

- Maternal ölümlerin %5'i
- Tedavi:
 - Lokalizasyon
 - Semptomlar
 - Gebelik yaşı
 - Fertilite isteđi
- Erken tanı: %80 bozulmadan tanı, en az invaziv, en etkili, fertilite koruyucu tedaviyi sağlar

Ektopik gebelik - Loklizasyon

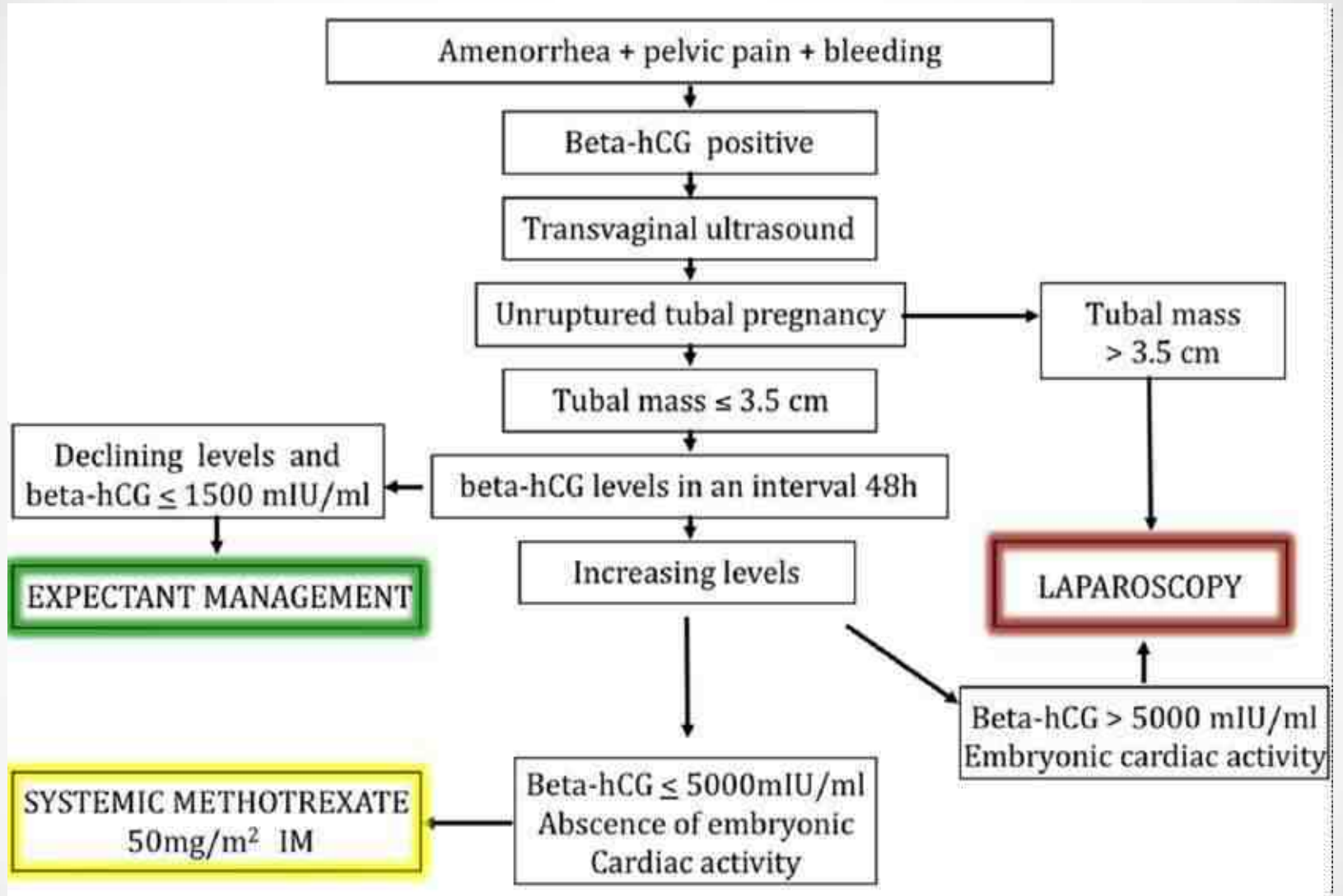
TABLE 1. Location of Ectopic Pregnancies⁵

	%
Tubal (extrauterine)	
Ampullary	70
Isthmic	12
Fimbral	11
Interstitial	2
Other locations	
Ovarian	3
Abdominal	1
Cervical	<1
Cesarean scar	<1



Ektopik gebelik- tedavi

- **Bekleme- gözlem**
- **Medikal tedavi**
- **Cerrahi tedavi**
 - Laparotomi**
 - Laparoskopi**



Elito et al., 2008

Bekleme

- Asemptomatik, unrüptüre, hemodinamik olarak stabil
- <100 ml den az sıvı
- hCG <1000 iÜ/ml
- Adneksial kitle <3 cm
- Düşen hCG
- Hastanın uyumu ve tubal rüptür riskini onaylaması
- Spontan rezolüsyon: %47.7 - 69.2

Medikal tedavi - Mtx

Contraindications to MTX therapy (25, 26, 29)

Absolute contraindications

- Intrauterine pregnancy
- Evidence of immunodeficiency
- Moderate to severe anemia, leukopenia, or thrombocytopenia
- Sensitivity to MTX
- Active pulmonary disease
- Active peptic ulcer disease
- Clinically important hepatic dysfunction
- Clinically important renal dysfunction
- Breastfeeding
- Ruptured ectopic pregnancy
- Hemodynamically unstable patient

MTX 1mg/kg veya 50 mg/m²

Practice Committee. Medical treatment of ectopic pregnancy. Fertil Steril 2013.

Relative contraindications

- Embryonic cardiac activity detected by transvaginal ultrasonography
- High initial hCG concentration (>5,000 mIU/mL)
- Ectopic pregnancy >4 cm in size as imaged by transvaginal ultrasonography
- Refusal to accept blood transfusion
- Inability to participate in follow-up

Cerrahi tedavi

- Mtx tedavisine rağmen yükselen veya plato yapan β -hCG
- İnatçı ağrı
- Medikal tedaviye uyumsuzluk
- hCG>5000 U/L
- Canlı intrauterin gebelikle birlikte heterotropik gebelik
- Hemodinamik instabil hasta
- Kornual rüptür

Laparotomi

- Şiddetli pelvik adezyon
- Akut rüptür, aşırı kanama
- LS yapacak cerrah, ekip veya ünite yoksa

Laparoskopik tedavi

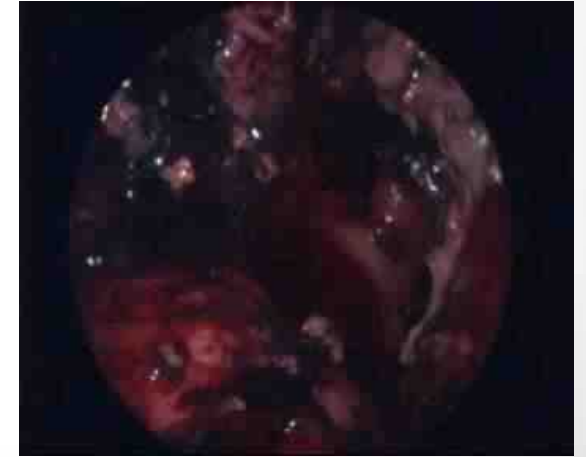
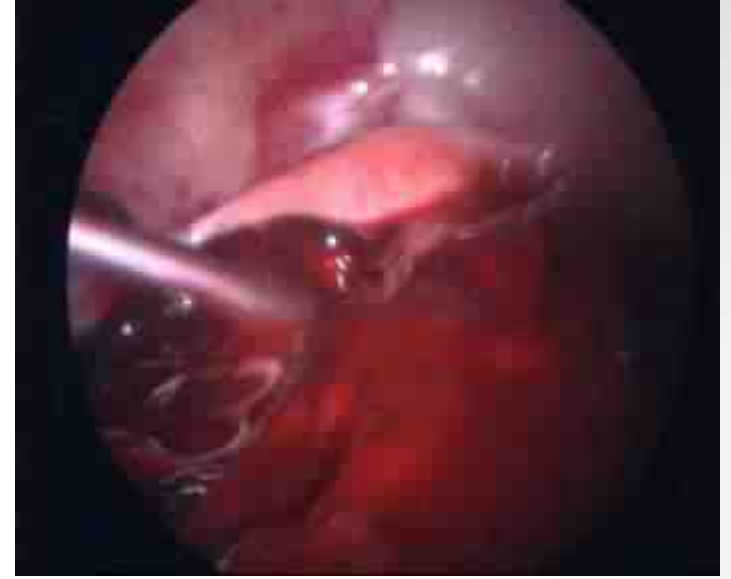
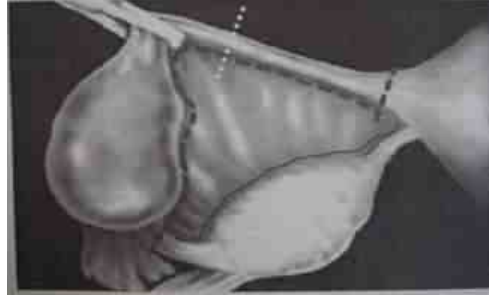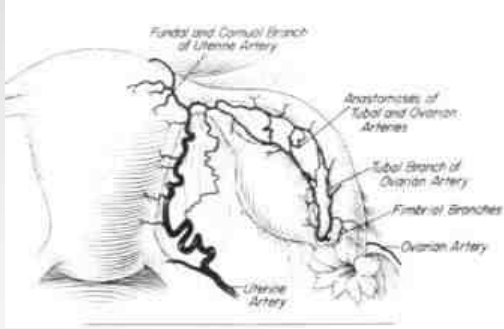
Salpingostomi (Salpingotomi)

- Tüba korunur
- Persistan trofoblast (tubada trofoblast hücresi kalması)
- Tekrar aynı tarafta ektopik gebelik riski

Salpinjektomi

- Bu riskler yok
- Üreme için sadece bir tuba yeterli ?

Salpinjektomi



- Hasarlı tüba
- Aynı tübada rekurrent ektopik gebelik
- Salpingostomide kontrol edilemeyen kanama
- İri tübal gebelik >5 cm
- Heterotropik gebelik
- Çocuk sayısını tamamlamış hastalar
- Salpingostomi yapılamayacaksa
- Çocuk emzirme

Akut kanama - Őok

Salpinjektomi

Tecrbeli ekip iin kontrendike deęildir.

Hızlıca insflasyon, trokar giriŐi, uterin kanulasyon, optik giriŐi, Trendelenburg pozisyonu, kanamanın aspirasyonu ile tubanın lokalizasyonu, hemostaz iin tubanın bipolar koaglasyonu yapıp salpinjektomiye geilir.

Masif adezyon:

Salpinjektomi iin adezyolizis riskli, hematosalpinks grlebiliyorsa salpingostomi daha emniyetlidir.

Postoperatif takip

- Kanama nadirdir.
- Konservatif tedavi sonrası persistan trofoblast olabilir.
- Haftalık hCG takibi

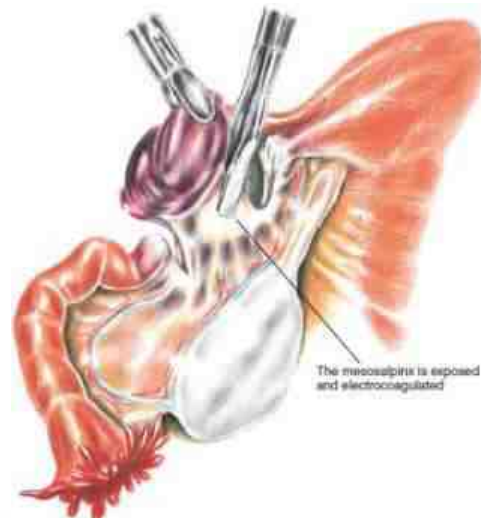
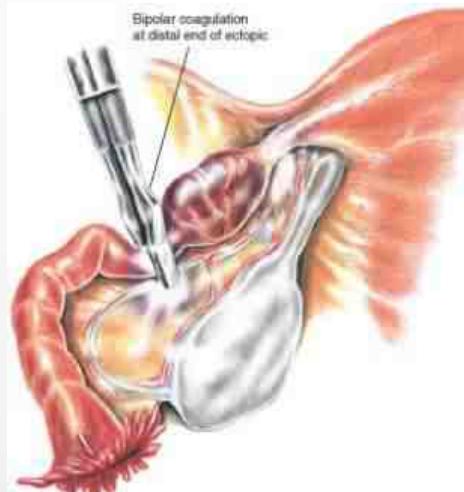
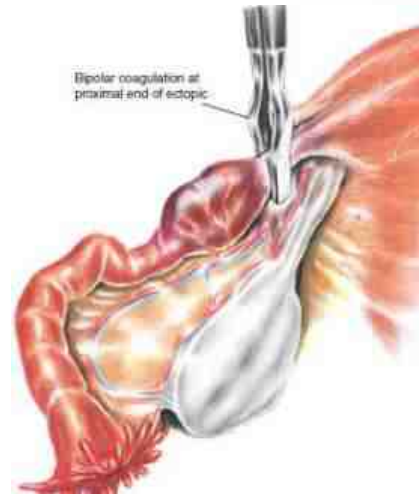
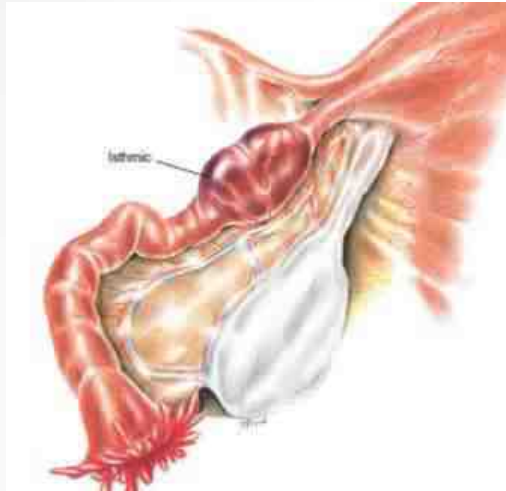
Salpinjektomi

- Persistan trofoblast : %0.2

transabdominal veya transtrokar ekstraksiyon sırasında tuba sağılır gibi sıkıştırılırsa trofoblast parçaları abdomene dökülüp implante olabilir.

- 1 hafta sonra hCG bakılır, $< \%2$ olmalı.

İstmik ektopik gebelikler



Salpingostomi (Salpingotomi)

Fertilite isteđi var ve Normal bir t¼p kalmıyorsa

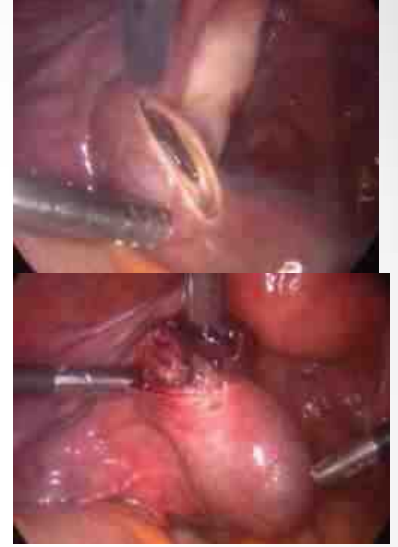Vazopressin: Mezosalpinks veya kitle ¼zerine dil¼e

İnsizyon: ince elektrotla ŐiŐliđin ¼zerine antimezenterik taraftan proksimalden baŐlayarak 1-2 cm (implantasyon dar proksimal tarafta, distalde kan pıhtısı vardır). İmplantasyon yeri ađılınca gebelik ¼r¼n¼ ¼ıkmaya baŐlar. Hidrodiseksiyonla ayrılır veya forsepsle kibarca tubaya bastırılıp ¼ıkması sađlanır, forsepsle yakalanıp kibarca ¼ıkarılır.

Sadece gebelik ¼r¼n¼ tutulmalı, tubanın endotelial dokusu tutulmamalı. Tutulursa kanayabilir.

Gebelik ¼r¼n¼ alınır alınmaz hemen peritoneal kavite dıŐına ¼ıkarılır veya vezikouterin aralıđa konur.

İrrigasyon: Tubal l¼men boŐ olduđundan emin olmak i¼in distal ve proksimal t¼p irrigate irrigate edilir. Varsa rezid¼el trofoblastik dokunun ayrılmasını sađlar. Aspirat¼r i¼ ¼apı 7 mm olmalı, darsa trofoblast kalabilir.



Salpingostomi

Hemostaz: lümen ve insizyon yerinde kanama varsa mikro bipolar koagülasyon. Fazla koagülasyon endotelde hasar ile oklüzyona ve tuboperitoneal fistüle neden olabilir. Tubanın tam hemostazı gereksizdir, kanama implantasyon yerinde olur. Kanama genellikle 10-15 dk sonra durur. Ciddi kanamalarda mezosalpinkse en az 5 dk mekanik kompresyon kanamayı durdurmazsa salpinjektomi daha uygundur.

Pouly, 2007



Salpingostomi

- İnsizyon açık bırakılır.
- Sütür, zamanı uzatır.

Adezyon ile obstrüksiyonu artırır

Postoperatif fertilitiyi azaltır.

Tubal skar sütürlü daha iyidir.

(Second Look LS de fistül: sütürlü-sütürlü: %10).

Fimbrial gebelik - Tubal abortus

- Komplet abortus olabilir.
- Abort etmek için tubanın sağılması:

- Başarısızlık
- Postoperatif kanama
- Persiste trofoblastik doku



Sekonder tedaviler gerektirebilir

Pouly JL, 1986.

- Lineer salpingotomi tercih edilir.
- İnsizyon gestasyonel keseden fimbrial uca kadar uzanır.

Gomel V, 1993.

Salpingostomi kontrendikasyonları

- Genellikle rölatiftir.
 - İnterstisyel gebelikte insizyon kontrol edilemeyen akut hemorajiye neden olabilir.
 - Tubal rüptür ile masif kanama relatif kontrendikasyondur, salpinjektomisiz kanamayı durdurmak imkansız olabilir.
 - >4 cm hematosalpinks
 - >10.000 IU hCG
 - Canlı fötüs olan ektopik gebelik
- Persistan trofoblast riski

Postoperatif takip-Salpingostomi

Persistan trofoblast : %5-20

Kötü teknik: aspiratör aletinin darlığı, tubanın sağılması,..

Aktif gebelikte trofoblastların derin infiltrasyonu,

Yüksek hCG

**Erken tanısı için postop 2. gün hCG >%35: muhtemel başarısızlık
Mtx veya sekond LS**

Postop Mtx (50 mg): ?

>5000 hCG

>10 ng/ml Progesteron

Trofoblast dokusunun çıkarılmasında zorluk

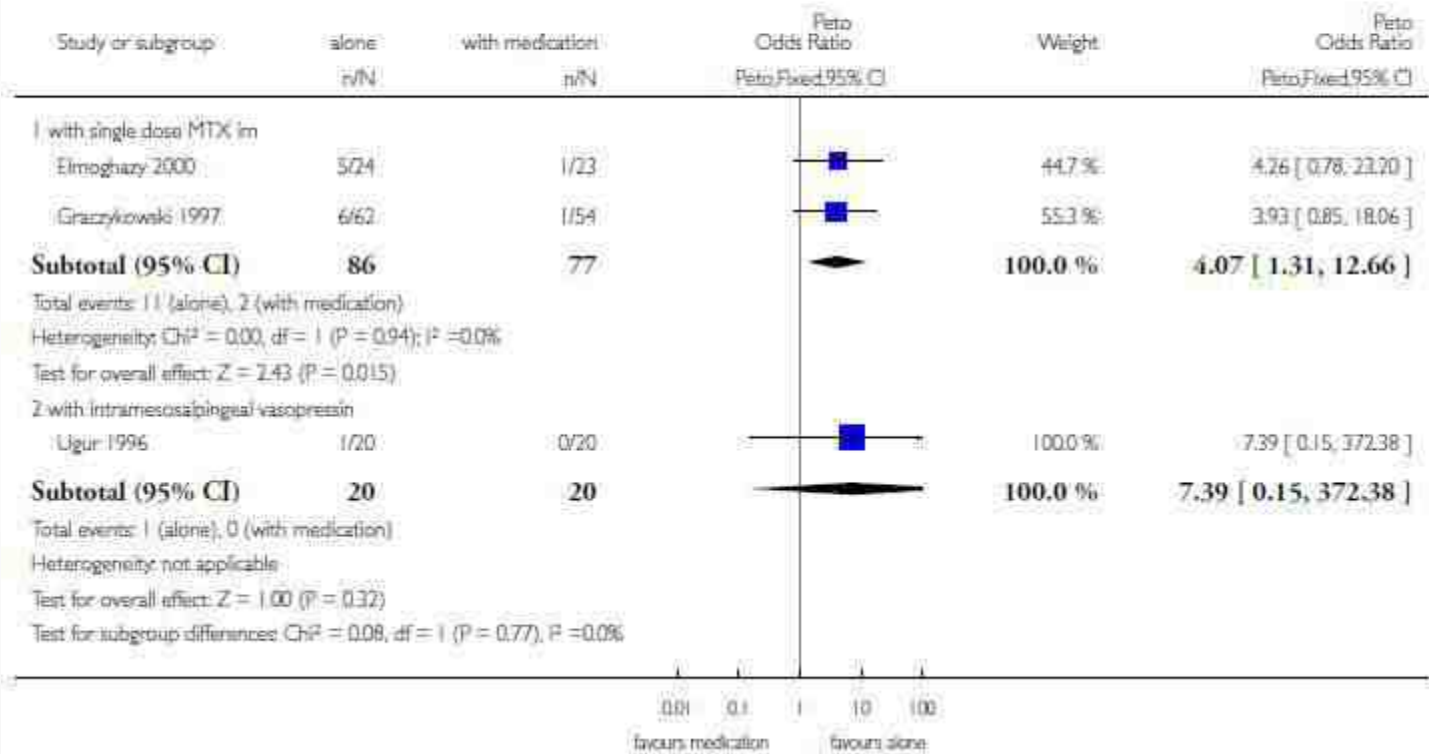
>4 cm ektopik gebelik

Analysis 4.2. Comparison 4 salpingostomy alone versus combined with medical treatment, Outcome 2 persistent trophoblast.

Review: Interventions for tubal ectopic pregnancy

Comparison: 4 salpingostomy alone versus combined with medical treatment

Outcome: 2 persistent trophoblast

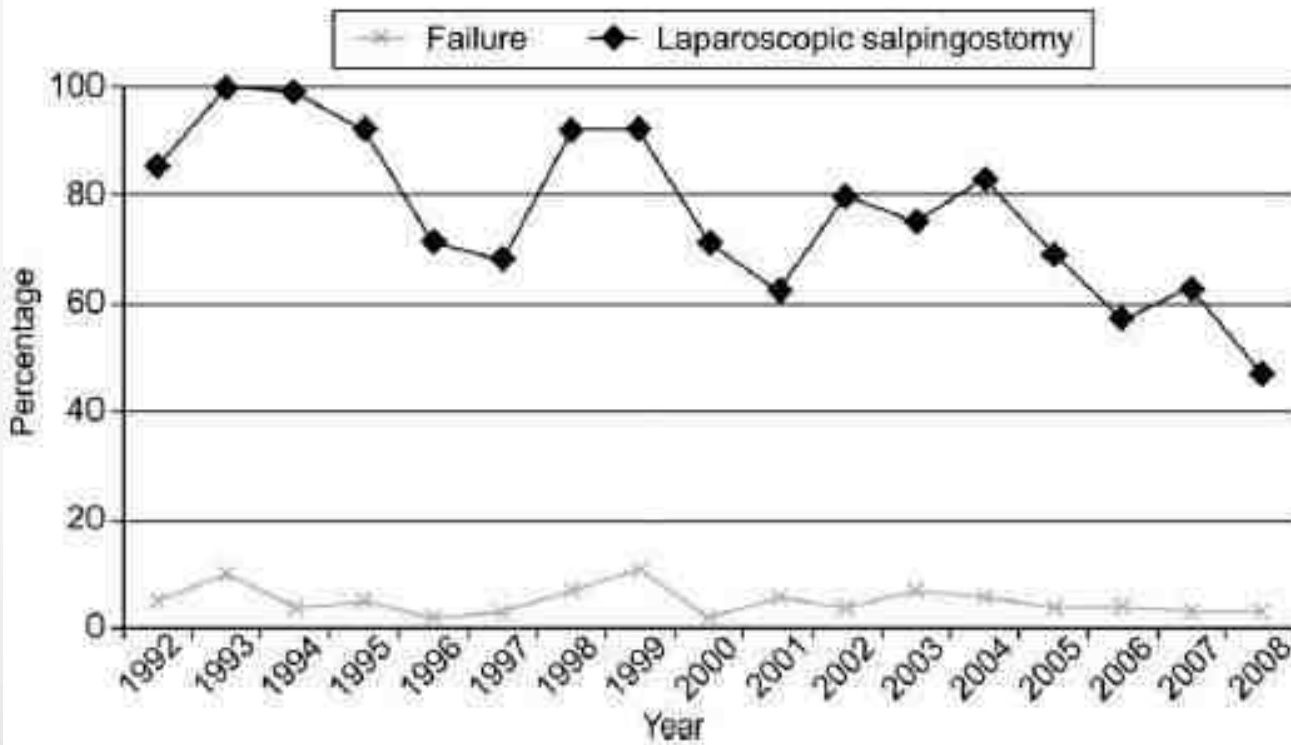


1 Persistan trofoblast - önlemek için - 10 hastaya Mtx

Salpingostomi

Haftalık β -hCG: artar veya plato yaparsa Mtx

Postop 1. gün $>50\%$ düşer ve 12. gün 10% kadarsa persistans nadir.



1306 hasta LS

Salpingostomi

Başarısızlık

Persistans

6.6%

Tubal sağma:

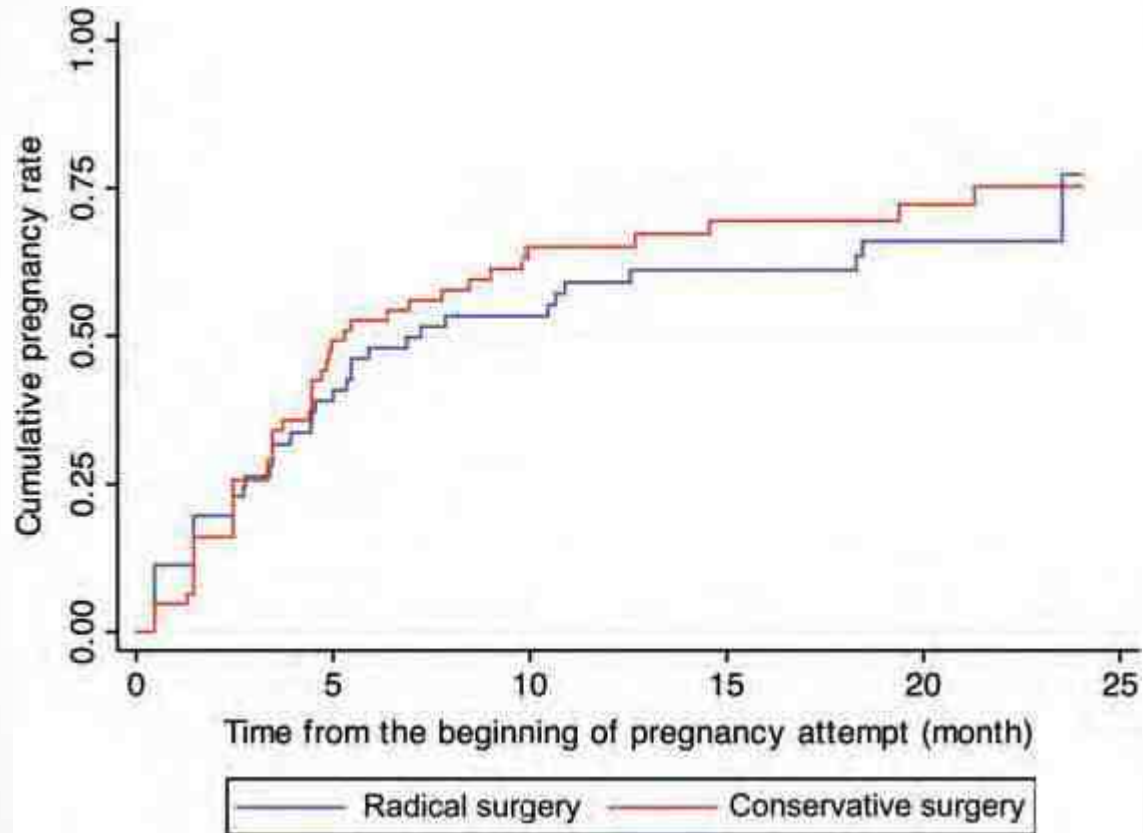
persistansı artırır

Percentage of ectopic pregnancies treated by laparoscopic salpingostomy and failure rate by year of study.

Rabischong, 2010.

Fertility after ectopic pregnancy: the DEMETER randomized trial

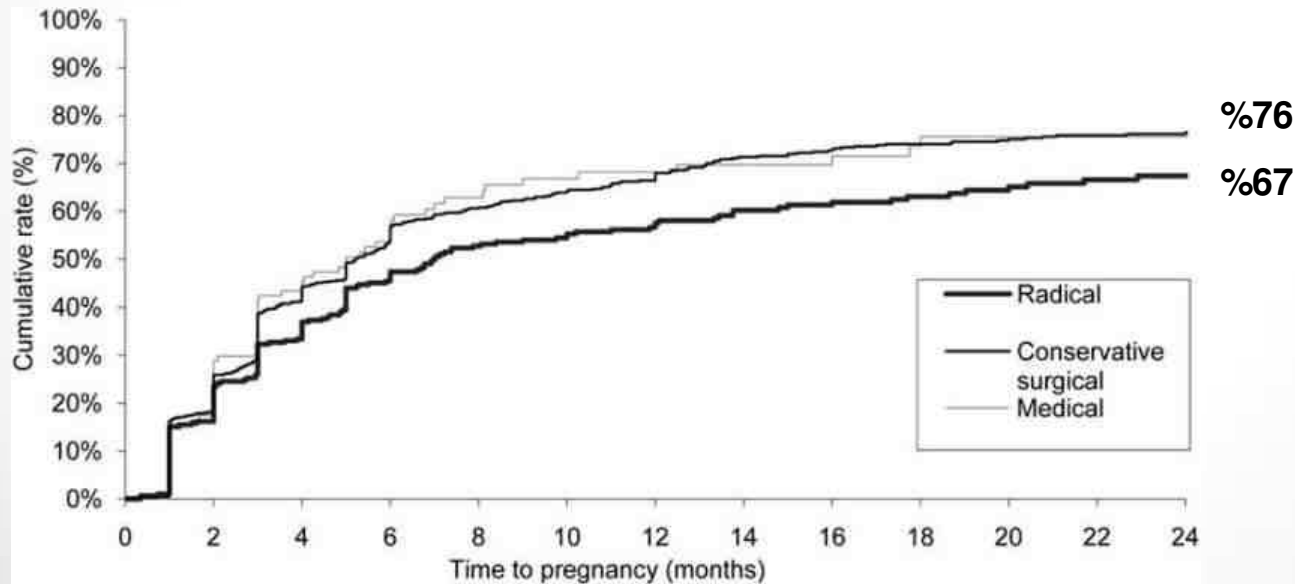
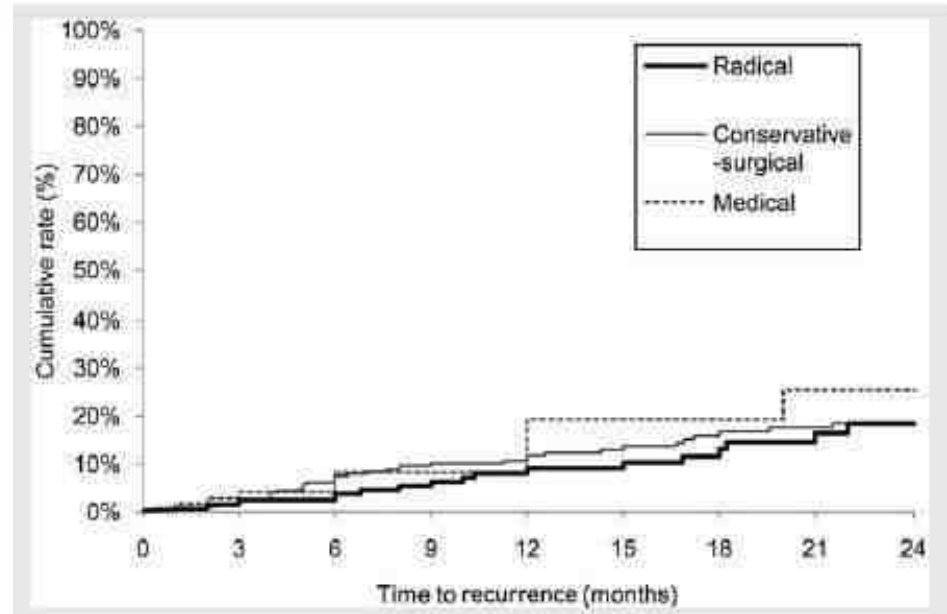
Fernandez H, 2013

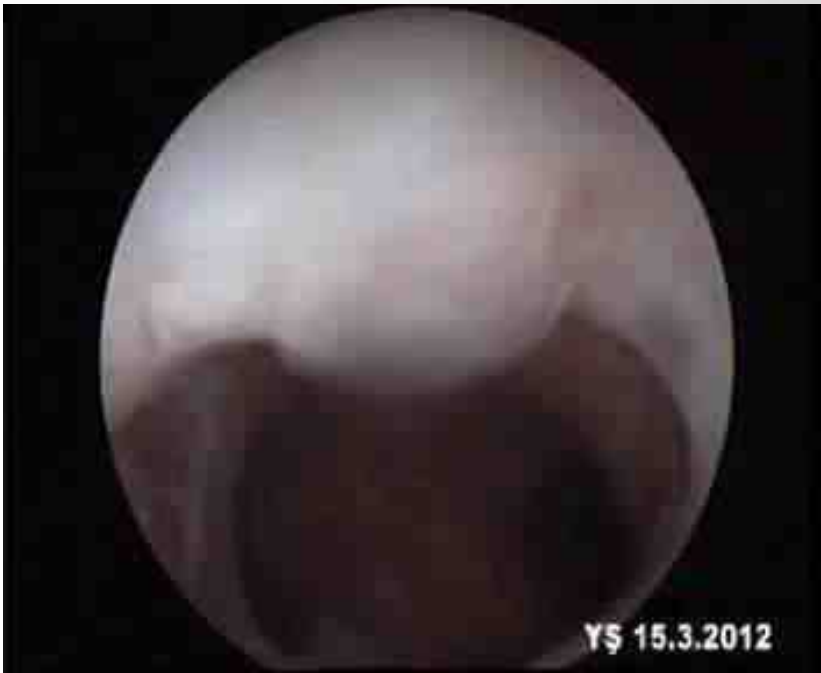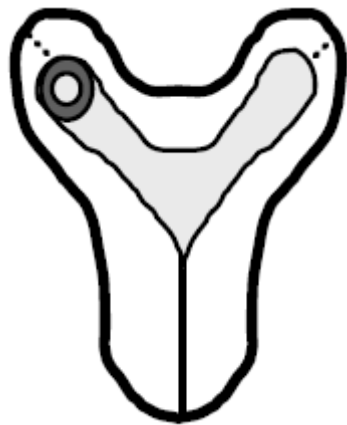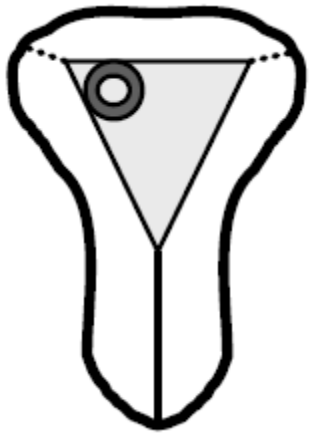


Tubal ektopik sonrası fertilitte

Cumulative rates of repeated ectopic pregnancy depending on the treatment.

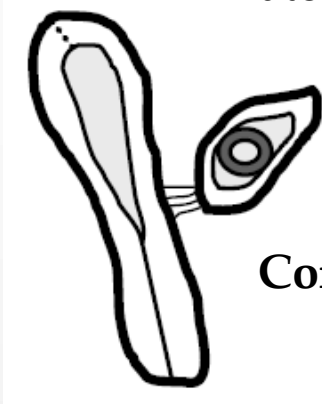
de Bennetot. Fertility after ectopic pregnancy. Fertil Steril 2012.





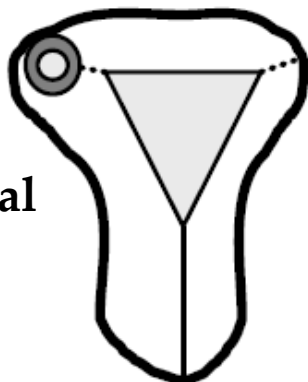
Intrauterine

intrauterine pregnancy in the right cornu of a bicornuate uterus



Cornual

interstitial



İnterstisyel gebelik

Ektopik gebeliklerin %2-4

Maternal mortalite: %2-3

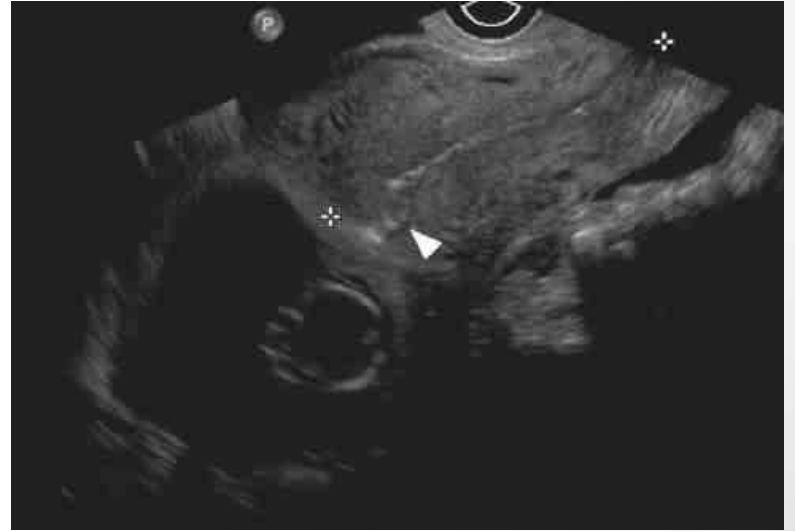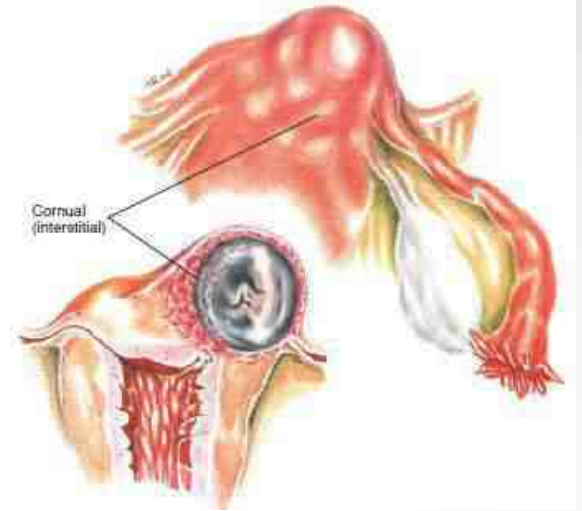
İnterstisyel tüba: genişlik: 0.7 mm,
uzunluk: 1-2 cm

İntrauterin kese yokluğu

Uterusda kesenin ekzantrik lokasyonu

Kese etrafında ince myometrial tabaka

Doppler USG: vaskülarite artışı



Two-dimensional transvaginal ultrasound image illustrates the eccentric location of the gestational sac, the empty uterine cavity, the thin myometrial mantle, and the "interstitial line sign," as denoted by the white arrowhead.

En iyi tedavi ?

İnterstisyel gebelik

- PID, pelvik cerrahi, ART ile artmakta
- Uterin ve ovaryan damarların birleştiği bol damarlı alanda
- Ruptür, aşırı kanama, akut şok, %2-2.5 mortalite
- Hayati ve persistan kanamalarda: histerektomi
- LS de kontrol edilemeyen kanama: LP, uterin arter ligasyonu, histerektomi...

Cerrahın LS tecrübesi yetersizse

Hızlı LS için uygun ortam yoksa

Hemodinamik bozukluk varsa



LAPAROTOMİ

İnterstisyel gebelik: MTX

Asemptomatik, unruptüre, 1. trimestride erken teşhis

Nonsurgical approaches to interstitial pregnancies

Approach	Considerations
Expectant management ^{23,24}	<p>Close follow-up evaluation necessary</p> <p>Most appropriate when serum beta-human chorionic gonadotropin levels spontaneously decline in asymptomatic patient</p> <p>Few cases reported, mostly inpatient</p> <p>Risk of rupture</p>
Systemic methotrexate ^{2,23,31,32,34-40}	<p>Most widely reported nonsurgical treatment for interstitial pregnancies</p> <p>Close follow-up evaluation necessary</p> <p>Risk of subsequent rupture</p>
Local injection ^{2,7,19,26,42-48,87}	<p>Methotrexate most commonly studied agent</p> <p>Special expertise and added procedure/cost</p>

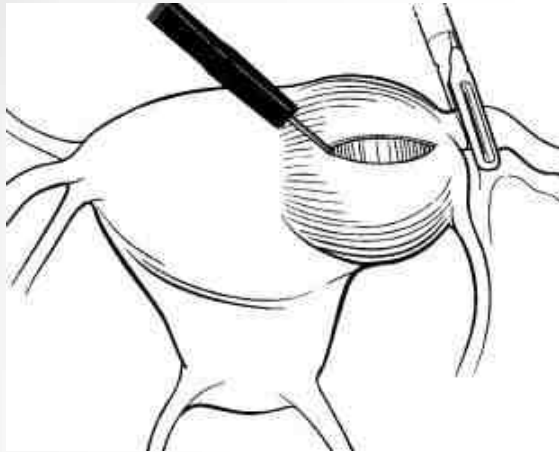
Multidose systemic methotrexate regimen^{7,35-40}

Day	Therapy
0	<p>β-hCG, CBC with differential, AST, Cr, blood type and Rh; administer rho D immune globulin (RhoGAM), if indicated</p> <p>Intramuscular methotrexate 1 mg/kg body weight</p>
1	Oral folinic acid 0.1 mg/kg body weight
2	Intramuscular methotrexate 1 mg/kg body weight
3	Oral folinic acid 0.1 mg/kg body weight
4	<p>Intramuscular methotrexate 1 mg/kg body weight</p> <p>β-hCG</p>
5	Oral folinic acid 0.1 mg/kg body weight
6	Intramuscular methotrexate 1 mg/kg body weight
7	<p>Oral folinic acid 0.1 mg/kg body weight</p> <p>β-hCG</p>
Weekly	β -hCG, CBC, and TVUS, if clinically indicated; repeated course of methotrexate may be required

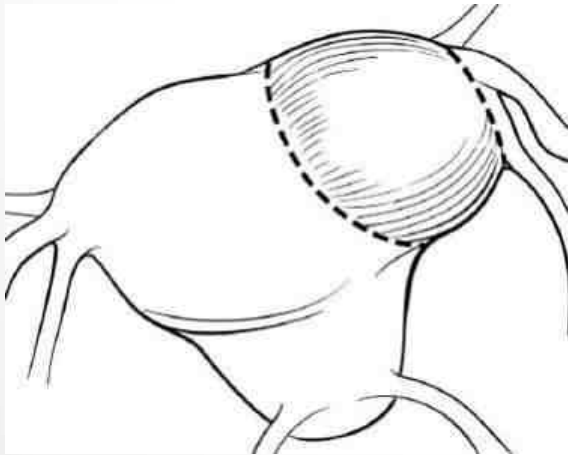
Systemic methotrexate treatment for ectopic pregnancies²⁹

Day	Therapy
0	<p>β-hCG, CBC, AST, Cr, blood type, and Rh</p> <p>Administer rho D immune globulin (RhoGAM), if indicated</p> <p>Methotrexate 50 mg/m² body surface area, intramuscular single dose</p>
4	β -hCG
7	β -hCG
	Second dose of methotrexate, given if β -hCG decreased <15% from days 4-7

İnterstisyel gebelik



Cornuostomy

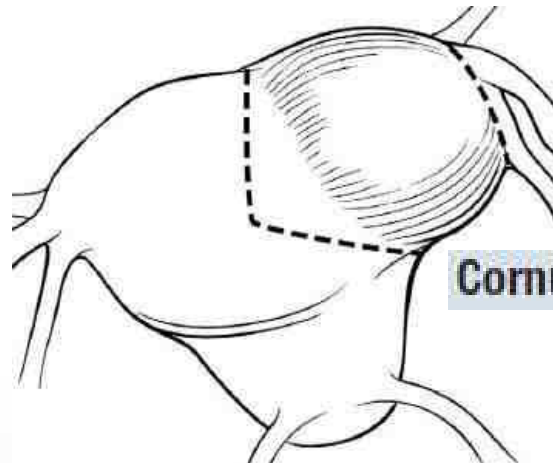


cornual resection

Surgical approaches for interstitial pregnancies

Approach	Consideration
Transcervical suction evacuation ^{55,56}	Requires laparoscopic and/or ultrasonographic guidance
Cornuostomy/salpingotomy ^{25,26,67,70,72}	Best for interstitial pregnancies ≤ 4 cm in diameter
Cornual resection (excision) ^{58,61,74-78}	Most common laparoscopic approach for interstitial pregnancies > 4 cm in diameter Laparoscopic suturing skills required Several techniques described for hemostasis
Cornual wedge resection ^{3,61,75}	Most common conservative procedure before widespread use of operative laparoscopy
Minicornual excision ⁷⁹	Maximal exposure of the interstitial pregnancy is provided; the uterine architecture and vasculature are preserved
Hysterectomy ³	Most common treatment in the past Treatment of last resort

Moawad. *Diagnosis and treatment of interstitial pregnancy. Am J Obstet Gynecol* 2010.



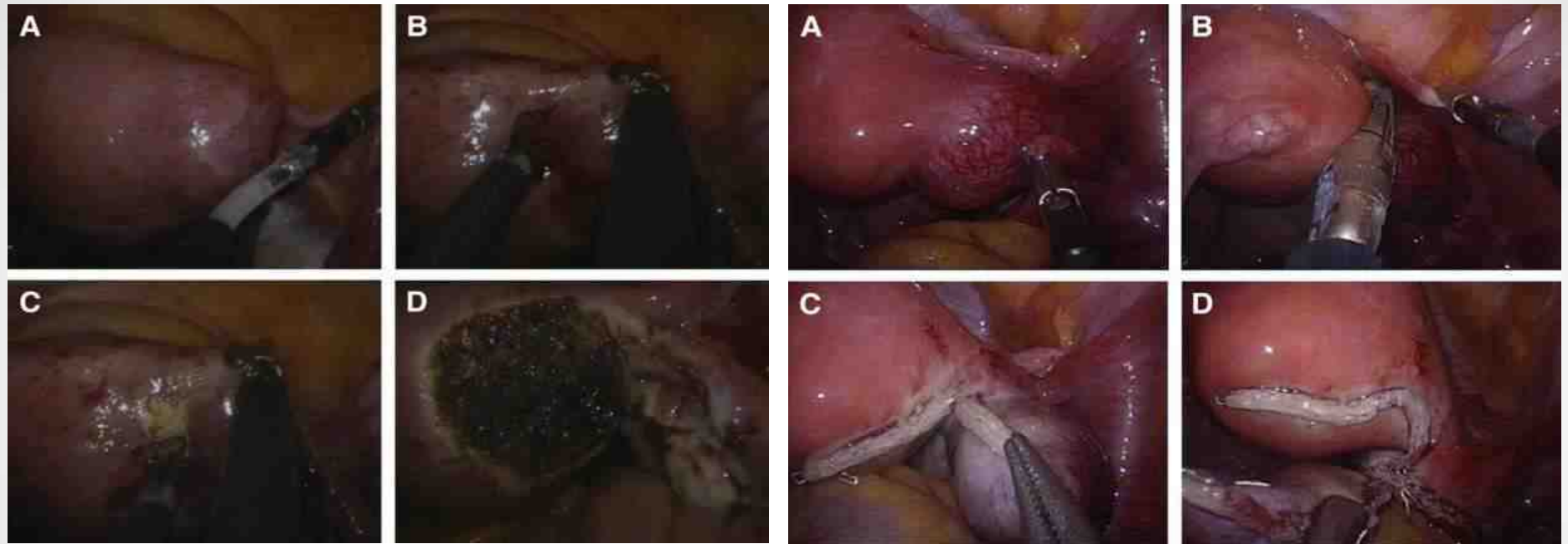
Cornual wedge resection

**LP
Transuterin
sütürler**

Cornual resection for interstitial pregnancy by laparoendoscopic single-site surgery

Alexandre Lazard, M.D., Sabine Poizac, M.D., Blandine Courbiere, M.D., Ludovic Cravello, Marc Gamberre, Ph.D., and Aubert Agostini, M.D.

Department of Gynecology and Obstetrics, La Conception Hospital, Marseille, France



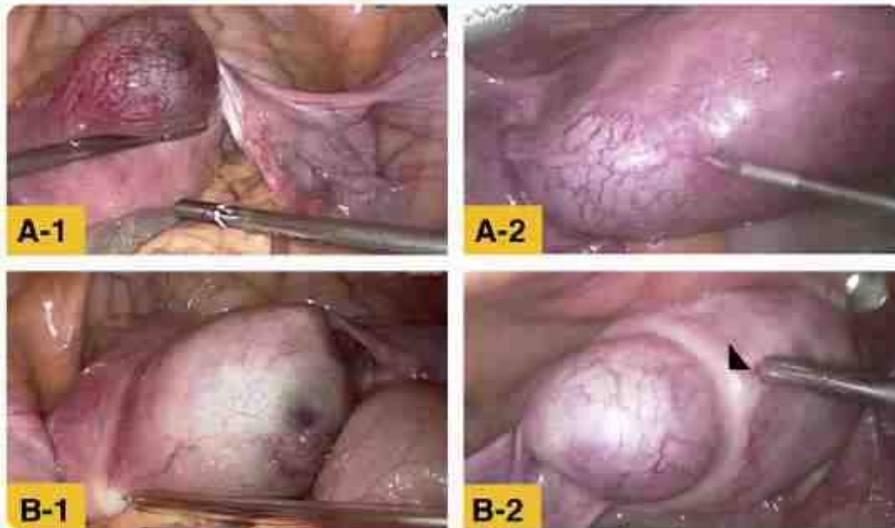
Superficial cornual resection and complete salpingectomy by single-incision laparoscopic surgery (SILS) with bipolar forceps and scissors. (A) Diagnosis of right interstitial pregnancy. (B) Exposition of interstitial pregnancy with an articulated grasp for bipolar forceps coagulation. (C) Superficial cornual resection and complete salpingectomy. (D) Scar of salpingectomy.

Cornual resection and complete salpingectomy by single-incision laparoscopic surgery (SILS) with Endogia grasp. (A) Diagnosis of right interstitial pregnancy. (B) Exposition of interstitial pregnancy with an articulated grasp for section with automatic stapler. (C) Cornual resection and complete salpingectomy. (D) Scar of salpingectomy.

Efficacy of bleeding control using a large amount of highly diluted vasopressin in laparoscopic treatment for interstitial pregnancy

Hwa Sook Moon, MD, PhD; Sang Gab Kim, MD, PhD; Gun Sik Park, MD;

Effect of injecting large amount of highly diluted vasopressin on bleeding control

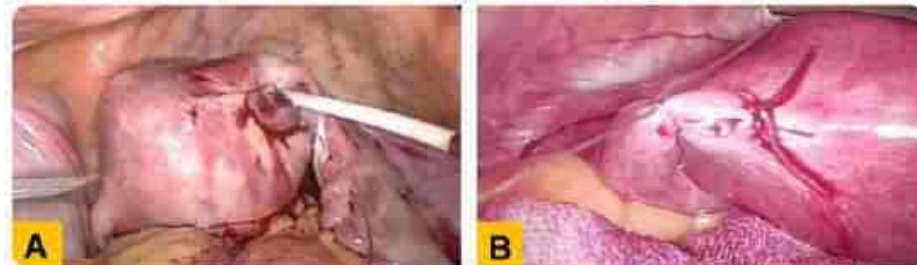


A, Before injection of vasopressin, excessively vascularized and enlarged cornua is visible. After injection of vasopressin, B-1, immediate blanching of uterus and B-2, constriction band (arrowhead) at base of interstitial pregnancy with strangulated appearance of mass is observed.

Moyn. Vasopressin in laparoscopic treatment for interstitial pregnancy. Am J Obstet Gynecol 2010.

1 flakon, 1 ml, 20 Ü, 1000 ml SF ile dilüe (0.02 Ü/ml) 150-250 ml injeksiyon

Cornual closure using endoloop ligation and endosuture



A, Endoloop ligation, B, endosuture.

Combined hysteroscopy and laparoscopy in the treatment of interstitial pregnancy

David L.

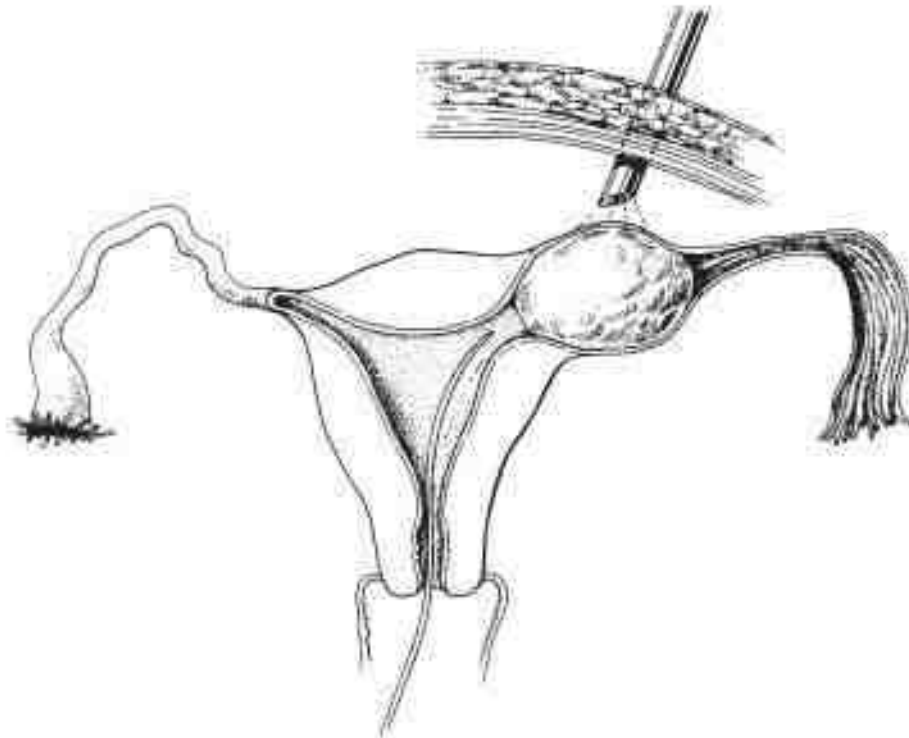
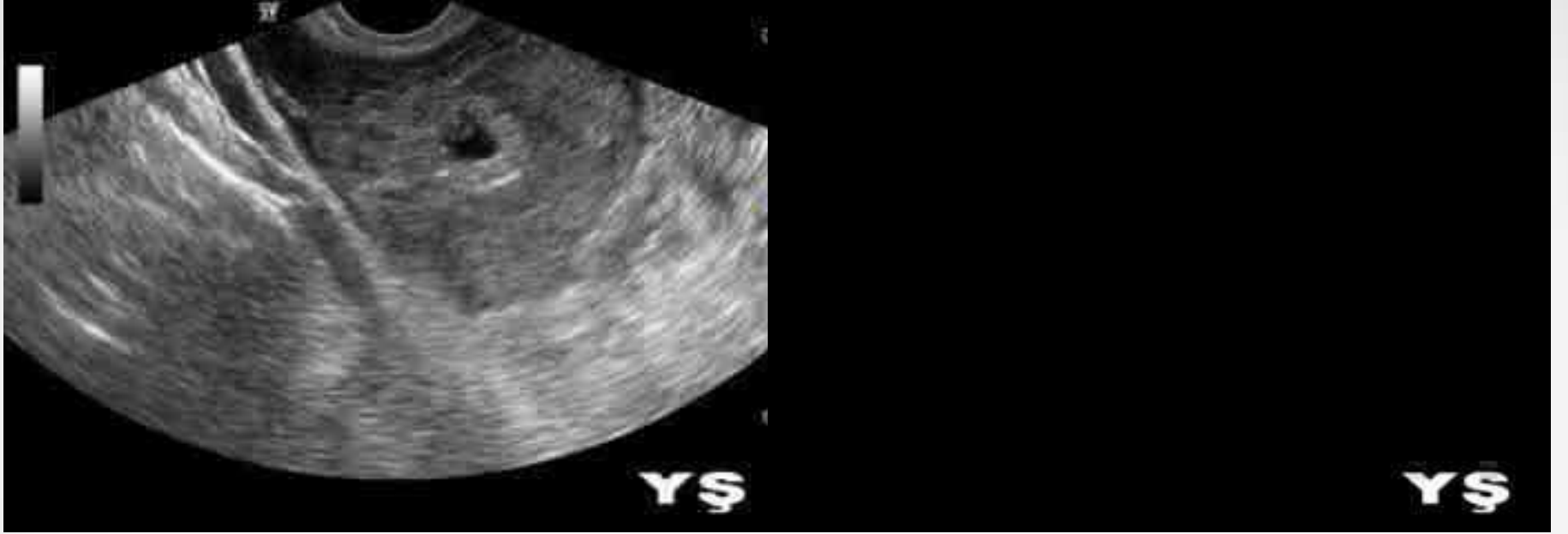


Figure. Transcervical approach to treatment of interstitial pregnancy, guided by hysteroscopy and laparoscopy.

Ovaryan ektopik gebelik

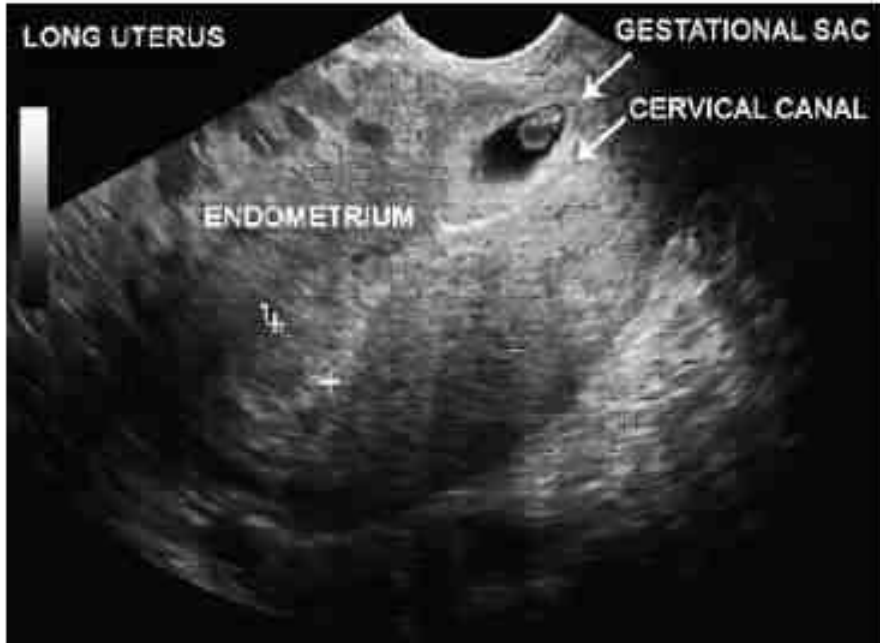


LS ovaryan wedge rezeksiyon

Sadece gebelik ürününün alınması

Sezaryen skar gebeliđi

Sagittal view of CSP by ultrasound. The pregnancy is located at the level of the uterine isthmus, entirely within the myometrium, separate from the endometrial cavity and cervical canal.



Deans. Hysteroscopy for cesarean scar pregnancy. Fertil Steril 2010.

Sezaryen arttikça sezaryen skar gebeliđi artmaktadır.

Kanama, rüptür

Mtx

Lokal emryosidler

HYS

LS rezeksiyon, bipolar koter, sütün

LP wedge rezeksiyon

Histerektomi

Sonuçlar

- EX-U gebeliklerin 15% tekrarlayabilir
- 2 Ektopik:
 - 33% Gebelik oranı
 - 25% Ektopik
- Tüple birlikte overi çıkarmanın hiçbir yararı yoktur

Özet

- İnsidans artmaktadır (1:66 gebelik)
- Daha iyi tanı sayesinde mortalite azalmaktadır
- Hem cerrahi hem de medikal tedavi mümkündür
- Rekürens oranı ~ 15%



Salpinjektomi

Diğer tüp normale fertilité isteyenlerde de yapılabilir ?

Diğer tüp anormal görünüyorsa salpingostomi tercih edilir

Tübal abortus olmuşsa ilave işlem yapılmaz

Salpingostomiye avantajı:

Aynı tüpte persistan veya rekurrent gebelik önlenir